Ein Beitrag

zur

Anatomie der Kieferspalte.

Mit 3 Abbildungen.

Inaugural-Dissertation

zur

Erlangung der Doctorwürde

in der

Medicin, Chirurgie und Geburtshilfe

unter dem Präsidium des

Herrn Geheimen Medizinalrats und Professors

Dr. **F. Winckel.**

Der

medicinischen Facultät in München

vorgelegt von

Friedrich Braune,

appr. Arzt aus Mkt. Einersheim.

MÜNCHEN 1886.

Druck von M. Ernst (vorm. G. Pollner).

Ein Beitrag

zur

Anatomie der Kieferspalte.

Mit 3 Abbildungen.

Inaugural-Dissertation

zur

Erlangung der Doctorwürde

in der

Medicin, Chirurgie und Geburtshilfe

unter dem Präsidium des

Herrn Geheimen Medizinalrats und Professors

Dr. **F. Winckel.**

Der

medicinischen Facultät in München

vorgelegt von

Friedrich Braune,

appr. Arzt aus Mkt. Einersheim.

MÜNCHEN 1886.

Druck von M. Ernst (vorm. G. Pollner).

Den menschlichen Zwischenkiefer hat bekanntlich Goethe im Jahre 1784 entdeckt. Bis dahin hatte man im Fehlen dieses Knochens den wesentlichsten osteologischen Unterschied zwischen Mensch und Tier erblickt. Gleichwohl hatten schon Galen und Vesal am menschlichen Oberkiefer einzelne Nähte beobachtet, ohne jedoch die Trennung des Oberkiefers durch diese Nähte in zwei oder mehrere selbstständige Knochen geradezu auszusprechen. So erwähnt z. B. Galen einmal, der Oberkiefer enthalte alle Zähne ausser die Schneidezähne; es ist also offenbar, er hat den Zwischenkiefer sehr wohl gekannt, nur nicht benannt.

Bei Goethe lernen wir das Os intermaxillare als aus zwei symmetrischen Hälften bestehend kennen. Bei ungeborenen und jugendlichen Schädeln finde sich immer eine Spur des Os intermaxillare. Ein Fall namentlich wird erwähnt, wo sich bei einem Hydrocephalus an Stelle des Zwischenkiefers zwei abgesonderte Knochenkerne vorfanden. Von Näthen beschreibt Goethe genau namentlich die mediane und laterale; erstere verbinde die zwei Zwischenkiefer unter sich, letzere beiderseits je einen Zwischenkiefer mit dem Oberkiefer und laufe zwischen Eckzahn und lateralem Schneidezahn hindurch. Bei nicht ausge-

tragenen Früchten sei diese laterale Naht immer zu erkennen; nicht selten sei auch an erwachsenen, nicht zu alten Schädeln eine sutura spurea, welche die Schneidezähne von den übrigen trennt, zu sehen. Die Oberkieferspalte entsteht nach Goethe durch Auseinanderweichen der Knochen in den Nähten, und zwar die einfache durch ein Klaffen der die beiden Zwischenkiefer unter einander verbindenden medianen Naht, die doppelte durch ein Klaffen der lateralen Nähte je zwischen einem Zwischenkiefer und dem Oberkiefer, so dass also die doppelte Gaumenspalte das Vorhandensein der sutura incisiva, wie man diese laterale Naht neuerdings genannt hat, absolut ausschlösse.

Vor einigen Jahren nun ist die Zwischenkieferfrage in ein neues Stadium getreten, indem Albrecht in Brüssel behauptete, es gebe jederseits nicht einen, sondern zwei, im Ganzen also vier Zwischenkiefer, und diese Behauptung durch die Demonstration von Präparaten mit Hasenscharten- und Wolfsrachenbildung zu stützen vermochte. Von gegnerischer Seite, namentlich von Kölliker in Leipzig, wird diese Thatsache auf das heftigste angegriffen und an den zwei Zwischenkieferknochen Göthe'scher Theorie festgehalten.

Mit der Annahme resp. dem Beweis, dass vier und nicht zwei Zwischenkiefer vorhanden seien, werden jedoch selbstverständlich auch alle übrigen wesentlichen Punkte der Göthe'schen Theorie modificiert oder aber auch vollständig hinfällig, namentlich jene drei, welche die Lage der Kieferspalte, das Verhalten

derselben zur sutura incisiva und das Verhalten der Zähne zur Spalte betreffen, und man behauptete jetzt:

Die Kieferspalte geht nicht zwischen Zwischenkiefer und Oberkiefer hindurch, sondern je zwischen innerem und äusserem Zwischenkiefer;

Kieferspalte und sutura incisiva schliessen sich nicht aus, sondern bei und trotz vorhandener Kieferspalte besteht noch eine Naht zwischen Zwischenkiefer und Oberkiefer (sutura incisiva);

nach aussen von der Spalte steht nicht der Eckzahn, sondern der laterale Schneidezahn.

Verfasser ist nun in der Lage Abbildungen von drei Präparaten aus der Sammlung der kgl. Universitätsfrauenklinik zu München vorzulegen, welche geeignet sein dürften, in der Frage über die Anatomie der Kieferspalte nach der einen oder andern Seite hin wenn auch nicht aufzuklären, so doch das Beweismaterial zu vergrössern.

Fig. I (Nro. 197 der Sammlung).*

Ausgetragenes Kind mit doppelter Hasenscharte und doppelter Gaumenspalte. Bürzel ist stark prominent. Die rechte Gaumenspalte klafft etwa 8—9 mm weit, die linke nur 3—4 mm; beide durchsetzen den knöchernen Gaumen in seiner ganzen Ausdehnung und lassen in der Tiefe die Nasenmuscheln erkennen. Die Richtung beider Spalten ist parallel sowohl zu einander als zur Medianebene des Kopfes, ihre Lage

* Die Benennungen der einzelnen Teile sind der leichteren Verständlichkeit halber nach Albrecht adoptiert.

symmetrisch zu beiden Seiten der letzteren. Die Mündungen der Gaumenspalten an der Gesichtsoberfläche sehen nicht gerade nach vorn, sondern wegen des auch in der Breite gut entwickelten Bürzels nach vorn und aussen. Getrennt sind beide Spalten durch den stark entwickelten Vomer, welcher den hinteren längeren Teil der Scheidewand bildet; der vordere kürzere ist in den beiden innern Zwischenkieferen gegeben. Letztere liegen also nach innen von der Spalte, sind median durch eine deutliche Naht vereinigt und tragen vier Schneidezähne, von welchen die beiden mittleren (Parasymphysii) ein vollkommen normales Verhalten zeigen, während die lateralen (Proparasymphysii) an Grösse weniger entwickelt sind, in ausserordentlich flachen Alveolen sitzen und ihre Schneidefläche nicht nach unten, sondern gerade nach aussen kehren. Lateral von der Spalte befinden sich beiderseits noch vier Alveolen mit mehr oder weniger ausgebildeten Zahnanlagen, von welchen die zwei am meisten nach hinten gelegenen für den ersten und zweiten Prämolarzahn, die nächstliegende nach vorn für den Eckzahn (Caninus) und die vorderste für einen dritten Schneidezahn (Procaninus) in Anspruch genommen werden muss. Zwischen Caninus und Procaninus hindurch verläuft beiderseits eine namentlich auf dem Septum alveolarum deutliche Naht, die ihre Richtung zuerst nach hinten, dann mehr nach hinten und innen nimmt, um schliesslich an der lateralen Kante der Gaumenspalte zu enden. Durch diese Naht wird beiderseits das lateral von der Kieferspalte ge-

legene, anfangs homogen erscheinende Knochenstück in zwei ungleiche Teile zerlegt: ein grösseres, nach aussen nnd hinten von der Naht belegenes, den eigentlichen Oberkiefer, und ein kleineres, nach innen und vorn von der Naht, den äussern Zwischenkiefer. Diese Naht ist die sutura incisiva. Die beiden innern Zwischenkiefer sind vollkommen symmetrisch gebaut, während die beiden äusseren sich in der Art unterscheiden, dass der rechte mehr schmal und in die Länge gezogen erscheint, während der linke gerade das umgekehrte Verhalten beobachtet. Die Nähte gestatten keine Beweglichkeit der einzelnen Teile mehr. Der Anzahl der Schneidezähne nach gehört dieser Fall zu den hexaprotodonten Kieferspalten.

Fig. II (Nro. 228 der Sammlung).

Fötus Ende des fünften Monats. Einfache rechtsseitige Hasenscharte und Gaumenspalte. Die Spalte verläuft parallel der Medianlinie gerade von hinten nach vorn und ist ca. 2—3 mm breit. Zwei innere und zwei äussere Zwischenkiefer sind deutlich zu erkennen. Ein Bürzel d. h. Prominenz der innern Zwischenkiefer ist kaum vorhanden. Die vier Zwischenkiefer sind sehr ungleichmässig in Grösse und Gestalt entwickelt, relativ am besten noch die beiden innern; doch ist der rechte um das doppelte grösser als der linke und hat eine mehr länglich rechteckige Form, indess der linke ein Dreieck darstellt. Umgekehrt gestalten sich die Verhältnisse bei den äussern Zwischenkiefern, von denen der rechte etwa um die Hälfte kleiner ist als der linke, während bei beiden die Ge-

stalt einem Dreieck sich nähert. Die Gaumenspalte befindet sich zwischen rechtem inneren und rechtem äusseren Zwischenkiefer. Die sutura incisiva beiderseits zwischen äusserm Zwischenkiefer und Oberkiefer ist sowohl auf der Spaltseite als auch auf der nicht von der Spaltung betroffenen Seite deutlich zu erkennen. An Stelle der Spalte befindet sich links eine deutliche Naht zwischen innerem und äusserem Zwischenkiefer. In den Nähten hat noch keine solidere Vereinigung der einzelnen Teile stattgefunden. Schneidezähne liegen im Ganzen vier vor, von denen jeder einzelne Zwichenkiefer einen trägt, sodass also auch hier nach aussen von der Spalte der laterale Schneidezahn steht. Nach aussen von der sutura incisiva steht beiderseits der Eckzahn. Ausserdem findet sich noch, entsprechend den Verhältnissen eines Milchgebisses, der erste und zweite Prämolarzahn oder vielmehr deren erste Anlage in den Zahnsäckchen. Es liegt also eine tetraprotodonte Kieferspalte vor.

Fig. III (Nro. 112 der Sammlung).

Fötus aus der Mitte des 7. Monats. Doppelseitige Hasenscharte und Gaumenspalte. Die Gaumenspalte ist beiderseits 3 mm breit, läuft parallel der Medianlinie (beide Spalten sind also auch unter sich parallel), öffnet sich an der Gesichtsoberfläche nach vorn und etwas nach aussen; in der Tiefe sieht man die Nasen muscheln. Das knöcherne Septum besteht aus dem hier nicht zu sehr entwickelten d. i. nicht zu langem Vomer, in seiner hinteren Partie, in der vordern aus den beiden innern Zwischenkiefern. Letztere zeigen

eine mediane Naht und zwei obwohl flache Alveolen mit je einem Zahnsäckchen. Das Septum alveolarum ist entsprechend den Alveolen selbst niedrig, in der Art einer crista, doch deutlich erkennbar, und verläuft nicht genau in der Medianlinie, sondern weicht in seiner vordersten Partie nach links aussen ab. Die beiden innern Zwischenkiefer sind mit Ausnahme des vordersten die Alveolen tragenden Teils hinsichtlich Grösse und Gestalt symmetrisch entwickelt. Lateral von der Spalte befinden sich jederseits noch vier Alveolen mit Zahnsäckchen, die beiden hintersten für die beiden Prämolarzähne, die nächste nach vorn für den Eckzahn und die vorderste für den lateralen zweiten Schneidezahn. Die Septa alveolarum zwischen den Prämolarzähnen unter sich und jene zwischen den Eckzähnen und Prämolarzähnen sind beiderseits gut ausgebildet und erreichen fast das Niveau des äusseren Alvorlarrands. Anders die Septa zwischen lateralem Schneidezahn und Eckzahn, welche sich nur wenig über den Alveolengrund erheben. Eine zwischen lateralem Schneidezahn und Eckzahn durchgehende Naht ist an der Mundfläche des harten Gaumens beiderseits nicht zu erkennen, doch zeigen die Septa alveolarum jeweils zwischen lateralem Schneidezahn und Eckzahn als Andeutung der sutura incisiva eine exquisite Längsspaltung. Die Gaumenspalte geht beiderseits zwischen innerem und äusserem Zwischenkiefer durch. Nach aussen von der Spalte steht beiderseits ein Schneidezahn. Die vier Zwischenkiefer tragen je einen Schneidezahn, im Ganzen also liegen vier

Schneidezähne vor; ausser diesen finden sich jederseits noch der Eckzahn und der erste und zweite Prämolarzahn resp. deren Zahnsäckchen. Die Kieferspalte ist demnach tetraprotodont.

In diesen drei eben des Genaueren beschriebenen Fällen von Wolfsrachenbildung finden wir

in jedem Fall zwei innere und zwei äussere, im Ganzen also vier Zwischenkiefer;

in jedem Fall geht die Spalte bei doppelseitiger Misbildung auf beiden Seiten, bei einseitiger auf der von der Misbildung betroffenen Seite, zwischen innerem und äusserem Zwischenkiefer durch an Stelle einer Naht, die, wenn keine Spaltbildung eintritt, zwischen dem innern und äussern Zwischenkiefer sich findet, wie die normale (linke) Seite des Falles II zeigt;

in jedem Fall findet sich trotz vorhandener Kieferspalte noch die sutura incisiva, in zwei Fällen mit exquisiter Deutlichkeit, in einem Falle (III) ist nur noch teilweise eine Andeutung derselben vorhanden, teilweise ist Oberkiefer und äusserer Zwischenkiefer schon knöchern vereinigt;

in jedem Falle tragen nur die Zwischenkiefer Schneidezähne resp. deren Alveolen, während im Oberkiefer die Zahnreihe mit dem Hundszahn beginnt;

in jedem Fall steht nach aussen von der Spalte der letzte Schneidezahn, nach innen ebenfalls ein Schneidezahn, in jedem Fall ist also die Spalte nicht incisiv-masillar, sondern intraincisiv;

einmal liegen im Ganzen sechs (hexaprotodonte Kieferspalte), zweimal je vier Schneidezähne (tetraprotodonte Kieferspalte) vor;

zweimal ist die Spalte doppelseitig (I und III), einmal einseitig (II); in letzterem Fall findet sich auf der normalen Seite an Stelle der Spalte zwischen äusserem und innerem Zwischenkiefer eine Naht.

Diese wohl keiner erfolgreichen Anfechtung unterliegenden Thatsachen zwingen uns, das Resultat unserer Untersuchungen, welches in allen wesentlichen Punkten mit den Beobachtungen Albrechts übereinstimmt, in folgenden Sätzen kurz zusammenzufassen:

I. Dem Menschen müssen vier Zwischenkiefer und zwar zwei innere und zwei äussere d. i. auf jeder Seite ein innerer und ein äusserer zugeschrieben werden.

II. Die Gaumenspalte verläuft immer, sei sie nun einseitig oder doppelseitig, zwischen innerem und äusserem Zwischenkiefer.

III. Die Gaumenspalte ist immer intraincisiv.

IV. Die sutura incisiva ist trotz vorhandener Spalte in den meisten Fällen nachzuweisen.

V. Das Fehlen der sutura incisiva ist kein Beweis für die Goethe'sche Theorie.

VI. Die Schneidezähne, resp. deren Alveolen befinden sich immer in den Zwischenkiefern.

Die wirkliche Existenz von vier Zwischenkiefern kann unserer Ansicht nach füglich nicht mehr bestritten werden, nachdem ausser den unsrigen noch zahlreiche andere Beobachtungen, am Menschen sowohl (Hasselmann, Nelvet u. A.) als auch an Tieren (Johne), deren Vorhandensein mit Evidenz nachgewiesen haben. Man hat gesagt, es sei falsch, aus postfötalen und pathologischen Verhältnissen auf normale Rückschlüsse zu machen und die an einem misgebildeten Schädel gefundenen vier Zwischenkiefer dem normalen Schädel zu vindicieren.

Diesen Einwand zu widerlegen dürfte unser Präparat II wie kein anderes geeignet sein. Hier kann nicht von postfötalen Verhältnissen die Rede sein, denn der Schädel gehört einem noch nicht ganz fünf Monate alten Fotus an; hier kommen auch nicht, wenigstens mit Bezug auf die linke Seite des Präparats pathologische Verhältnisse in Betracht — denn diese Hälfte zeigt keine Anomalie, und doch finden sich links von der medianen Naht noch zwei Nähte und im Ganzen drei Knochenstücke, die in der Reihenfolge von innen nach aussen als innerer Zwischenkiefer, äusserer Zwischenkiefer und Oberkiefer bezeichnet werden müssen.

Ueberhaupt ist es fraglich, ob man von pathologischen Verhältnissen im strengen Sinn sprechen darf, derart, dass man jeden Rückschluss auf normale Verhältnisse ängstlich vermeiden müsste; denn die in Betracht kommenden Knochen selbst, bieten keine pathologische Veränderung dar, sondern lediglich ihre Configuration

in toto bildet ein pathologisches Faktum, darin bestehend, dass die zwischen Knochen sonst übliche Vereinigung durch bald mehr bald weniger feste Nähte ausgeblieben ist.

Die Existenz von vier Zwischenkiefern wurde auch erstganz kürzlich wieder auf dem Kongress der deutschen Gesellschaft für Chirurgie allgemein anerkannt. Bezüglich des Verhaltens der Zwischenkiefer am normalen Schädel zu einander und ihrer Lage wurde dort von Stöhr in Würzburg ein neuer, sehr interessanter Gesichtspunkt aufgestellt, es kämen von den vier Zwischenkiefern am normalen Schädel nur die beiden äusseren (oder vorderen) an der Gesichtsoberfläche zum Vorschein, während die beiden inneren (oder hinteren) für gewöhnlich nur die hintere Alveolenwand der medialen Schneidezähne bildeten; erst wenn durch das Auftreten einer Hasenscharte der äussere Zwischenkiefer in der Bildung der vorderen Alveolenwand der medialen Schneidezähne gestört sei, werde der nach vorn gewachsene innere Zwischenkiefer, welcher diese Rolle übernehme, an der Gesichtsfläche sichtbar. Diese Theorie erklärt in ungezwungener Weise, warum man bisher vergeblich nach einem Zutagetreten der inneren Zwischenkiefer an der Gesichtsoberfläche des normal entwickelten Schädels gesucht hat, doch müssen weitere thatsächliche Beweise für dieselbe erst noch erbracht werden.

Ebenso ist, so oft vier Zwischenkiefer gefunden wurden, auch immer konstatiert worden, dass die Gaumenspalte zwischen innerem und äusserem Zwischenkiefer und ausserdem intraincisiv d. h. zwischen Schneide-

zähnen hindurch verläuft. In allen jenen Fällen, wo sich nach aussen von der Spalte ein Schneidezahn befindet, lediglich die Abtrennung eines Zwischenkieferstücks vom Zwischenkieferkörper und die Vereinigung des ersteren mit dem Oberkiefer zuzugestehen, erscheint gegenüber dem typischen Auftreten dieser Erscheinung und gegenüber unserm Fall II, wo sich auch auf der von der Kieferspalte nicht betroffenen Seite ohne jeden Grund diese angebliche Lostrennung eines Zwischenkieferstücks von seinem Körper vollzogen hat, doch gewagt.

Die Sutura incisiva d. i. jene Naht zwischen äusserem Zwischenkiefer und Oberkiefer ist in der grossen Mehrzahl der Fälle vorhanden und entweder noch deutlich und in ganzer Ausdehnung zu sehen, oder wenigstens, wenn die Verknöcherung bereits begonnen hat, was sehr frühzeitig im fötalen Leben ohne erkennbare Ursache geschehen kann, ohne dass letzteres jedoch die Regel wäre, auf der Kante des Septum alveolarum zwischen lateralem Schneidezahn und Eckzahn als seichte Längsfurche nachzuweisen.

Merkwürdiger Weise auch hat Verfasser an seinen Präparaten nicht finden können, dass sich die Sutura incisiva auf die Gesichtsfläche des Oberkiefers fortsetzte. Auch aus der einschlägigen Literatur ist betreff dieses Punktes nichts zu ersehen.

Sollte es gleichwohl einmal vorkommen, dass die sutura incisiva vielleicht schon in einem sehr frühen embryonalen Stadium vollständig fehlte, so wäre darin noch kein Beweis für die Göthe'sche Theorie zu er-

blicken, sondern lediglich ein Beweis dafür, dass diese Naht wie keine andere geneigt ist zu verknöchern. In einem solchen Falle müsste man das Verhalten der Zähne zur richtigen Würdigung heranziehen und alle jene Knochenpartien als Zwischenkiefer auffassen, welche Schneidezähne oder die Anlagen dazu tragen. Denn die Stellung der Zähne zur Gaumenspalte ist eine typische und keine zufällige. Dies wird man zugeben müssen, wenn man immer wieder sieht, wie lateral von der Spalte constant ein Schneidezahn steht. Und an dieser Stelle wird man auch immer einen Schneidezahn finden, wenn man sich, um sich vor Täuschungen zu schützen, die Mühe gibt, nicht blos die der Spalte zunächst stehenden, sondern alle Zähne resp. Zahnsäckchen des betr. Oberkiefers zu untersuchen. Man wird dann beim menschlichen Milchgebiss lateral von der Spalte immer vier Zähne resp. Zahnanlagen finden, nämlich zwei Backzähne, einen Eckzahn und einen Schneidezahn, beim erwachsenen jedoch 7 Zähne, indem noch drei Mahlzähne hinzukommen.

Die Zahl der Schneidezähne beträgt vier oder sechs, Das Auftreten eines überzähligen Schneidezahnes beiderseits bei der hexaprotodonten Kieferspalte ist als eine Hyperplasie aufzufassen, die auch an normalen Gebissen vorkommt und keiner weiteren Erklärung bedarf.

Die Bezeichnung anlangend haben wir an der durch Albrecht eingeführten Benennung festgehalten und Gaumenspalten mit vier Schneidezähnen — seien sie nun einseitig oder doppelt — tetraprotodont, solche mit sechs hexaprotodont genannt. Zwar wird, wem

die Albrecht'sche Bezeichnung geläufig ist, die von Köllicker eingeführte Benennung »di- und triprotodonte Kieferspalte« für »einseitige tetra- und hexaprotodonte« leicht verstehen, aber im Interesse der leider oft vermissten Einfachheit in der medizinischen Nomenclatur glaubten wir diese neue Bezeichnung zurückweisen zu sollen. Vollends unberechtigt aber ist die Einführung von penta- und heptaprotodonten Kieferspalten in die Literatur, da die hiezu passenden Präparate erst noch entdeckt werden müssen.

Schliesslich erübrigt mir noch Herrn Privatdozenten Dr. Stumpf für das meiner Arbeit in so reichem Masse zugewandte Interesse und Herrn Professor Dr. Winckel für die gütige Ueberlassung des anatomischen Materials den geziemendsten Dank auszusprechen.

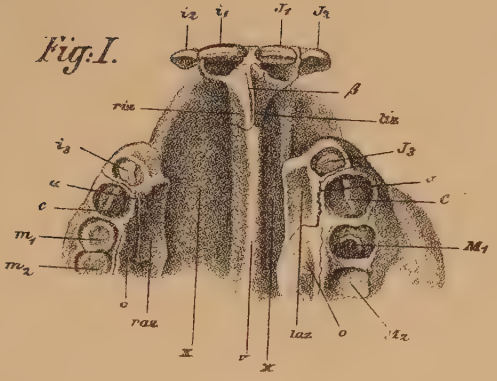
Fig: I.
i_2 i_1 J_1 J_2
β
riz liz
i_3 J_3
a c
m_1 M_1
m_2 M_2
o raz laz o
x r x

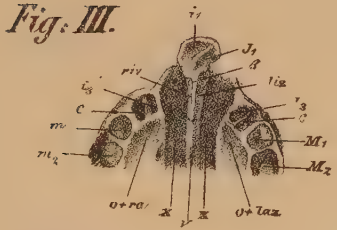
Fig: III.
i_1
J_1
β
riv liz
i_3 J_3
c c
m M_1
m_2 M_2
o+ra x r x o+laz

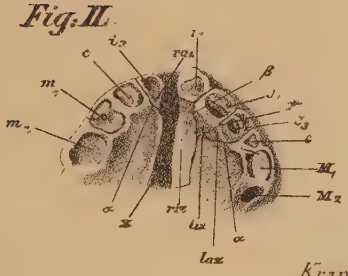
Fig: II.
i_1
c i_2 raz
m_1 β
m_2 J_1
J_3
c
M_1
M_2
a x riz liz a
laz

Krapf gez.

Erklärung zu den Abbildungen.

Für alle drei Fig. bedeutet:

riz rechter innerer Zwischenkiefer
raz „ äusserer „
liz linker innerer „
laz „ äusserer „
α sutura incisivia
β mediane Naht zwischen beiden innern Zwischenkiefern.
o Oberkiefer
v Vomer
x Gaumenspalte
i_1 medianer rechter Milchschneidezahn
J_1 „ linker „
i_2 mittlerer rechter „ (Fig. I)
J_2 „ linker „ „
i_3 lateraler rechter „
J_3 „ linker „
c rechter Milcheckzahn
C linker „
m_1 rechter erster Milchbackzahn
M_1 linker erster „
m_2 rechter zweiter „
M_2 linker „ „
γ Naht zwischen linkem inneren unb linkem äusseren Zwischenkiefer (Fig. II).